





Fitobezoar múltiple colónico como causa de vólvulo cecal en el adulto crítico

Multiple colonic phytobezoar as a cause of cecal volvulus in critically ill adult patients

César Ensuncho-Hoyos, MD¹ , Salim Barguil-Fernández de Castro, MD² ,
Diana Lara-Fortich, MD² 

- 1 Servicio de Cirugía, Clínica Zayma; Facultad de Medicina, Universidad del Sinú, Montería, Colombia.
- 2 Consulta Externa, Sanarte IPS, Montería, Colombia.

El vólvulo cecal es la torsión del ciego sobre su eje mesentérico, que conlleva a una obstrucción intestinal por causas mecánicas o anatómicas. Esta condición está relacionada con el estreñimiento crónico, dieta alta en fibra, uso frecuente de laxantes, cirugía pélvica anterior, gestación y estudios laparoendoscópicos¹. Los fitobezoares son masas compuestas por material vegetal no digerible con altas concentraciones de fibras. Los vólvulos cecales causados por bezoares colónicos son eventos inusitados, representando menos del 0,4 – 4 % de todas estas afecciones².

La exploración física es fútil para diferenciar el vólvulo de otra causa de obstrucción intestinal, ya que los síntomas y signos clínicos son inespecíficos. Un retraso en su identificación puede derivar en isquemia, necrosis, perforación, peritonitis y sepsis³. La tomografía es el estudio imagenológico de elección y las maniobras intraoperatorias

óptimas juegan un papel clave en el tratamiento definitivo⁴.

Se presenta el caso de una paciente vegana exclusiva de 33 años de edad, internada en la Unidad de Cuidados intensivos por un evento hemorrágico cerebral agudo, con clínica de obstrucción intestinal parcial de 96 horas de evolución. El colon por enema no mostró paso del medio de contraste posterior al sigmoide (Figura 1), por lo que se practicó una tomografía abdominopélvica que reportó dilatación severa o grave del ciego (Figura 2). Fue llevada a laparotomía exploratoria, evidenciando líquido peritoneal libre moderado, con sufrimiento de asa colónica por vólvulo cecal con compromiso vascular; abundante material fecal intraluminal y múltiples fitobezoares en colon transversal e izquierdo. Se practicó hemicolectomía derecha ampliada (Figura 3), dejando fístula mucosa en colon izquierdo e ileostomía en flanco derecho.

Palabras clave: bezoares; obstrucción intestinal; vólvulo intestinal; tomografía computarizada; laparotomía.

Keywords: bezoars; intestinal obstruction; intestinal volvulus; computed tomography; laparotomy.

Fecha de recibido: 17/12/2023 - Fecha de aceptación: 02/01/2024 - Publicación en línea: 01/04/2024

Correspondencia: César Ensuncho-Hoyos, Calle 57 # 11-17, Montería, Colombia. Teléfono: +57 300 8170499

Dirección electrónica: censunch@gmail.com

Citar como: Ensuncho-Hoyos C, Barguil-Fernández de Castro S, Lara-Fortich D. Fitobezoar múltiple colónico como causa de vólvulo cecal en el adulto crítico Rev Colomb Cir. 2024;39:612-4. <https://doi.org/10.30944/20117582.2540>

Este es un artículo de acceso abierto bajo una Licencia Creative Commons - BY-NC-ND <https://creativecommons.org/licenses/by-nc-nd/4.0/deed.es>

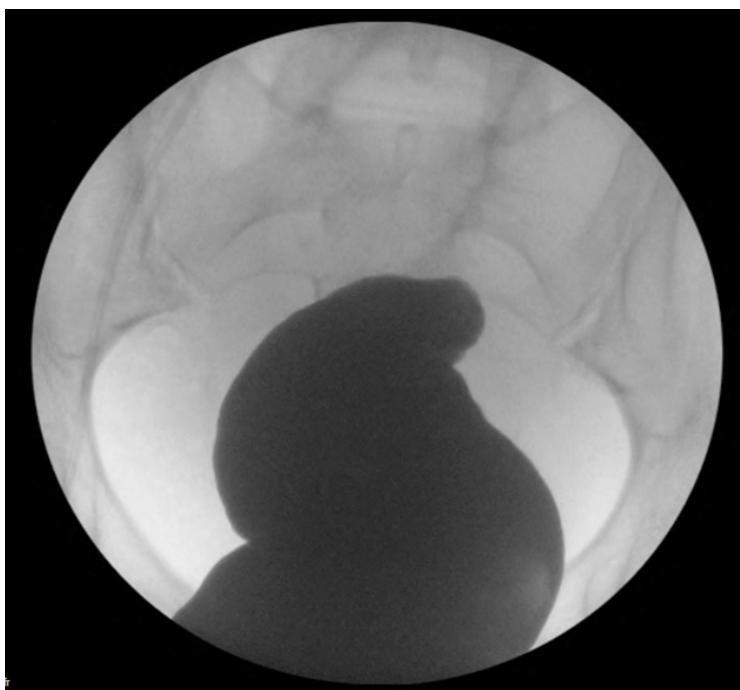


Figura 1. Imágenes de colon por enema. Estudio evidencia que no existe paso del medio contraste más allá del colon sigmoide proximal.
Fuente: Imágenes fotográficas tomadas por los autores.

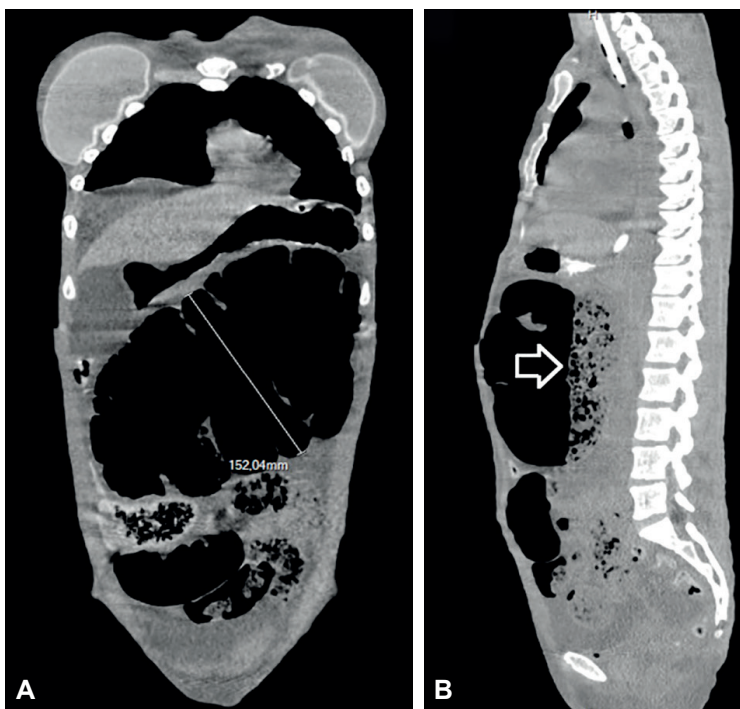


Figura 2. Tomografía axial computarizada de abdomen y pelvis con contraste oral y endovenoso. (a) Reconstrucción coronal; Dilatación severa o grave del ciego en posición centro abdominal de 15,2 cm de diámetro. (b) Reconstrucción sagital; Dilatación de asa intestinal gruesa proximal con abundante gas y residuo fecal (flecha). Fuente: Imágenes fotográficas tomadas por los autores.

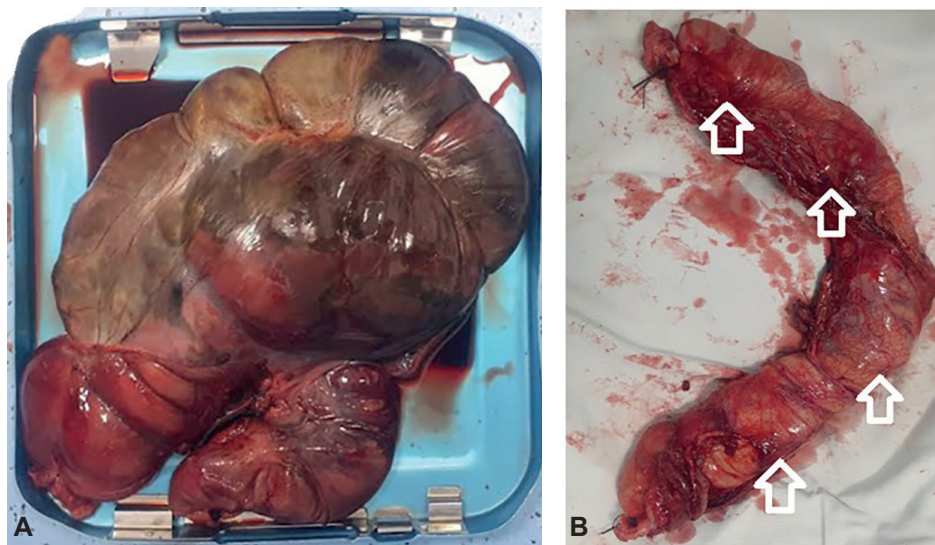


Figura 3. Imágenes de hallazgos intraoperatorios en laparotomía exploratoria. (a) Grave dilatación del ciego con signos de sufrimiento intestinal con abundante material intestinal intraluminal. (b) Colon transverso e izquierdo proximal múltiples fitobezoares intraluminales (flechas). Fuente: Imágenes fotográficas tomadas por los autores.

Cumplimiento de normas éticas

Consentimiento informado: Durante la atención médica en la consulta externa, se obtuvo consentimiento informado y aprobación de la paciente para la publicación de las imágenes, protegiendo su derecho de confidencialidad e intimidad.

Conflictos de intereses: Los autores declararon no tener conflicto de intereses.

Uso de inteligencia artificial: Los autores declararon que no utilizaron tecnologías asistidas por inteligencia artificial (IA) (como modelos de lenguaje grande, chatbots o creadores de imágenes) en la producción de este trabajo.

Fuentes de financiación: Este artículo fue financiado por los autores.

Contribución de los autores

- Concepción y diseño del estudio: César Ensuncho-Hoyos, Salim Barguil-Fernández de Castro, Diana Lara-Fortich.
- Análisis e interpretación de datos: César Ensuncho-Hoyos, Salim Barguil-Fernández de Castro, Diana Lara-Fortich.

- Redacción del manuscrito: César Ensuncho-Hoyos, Salim Barguil-Fernández de Castro, Diana Lara-Fortich.
- Revisión crítica: César Ensuncho-Hoyos, Salim Barguil-Fernández de Castro, Diana Lara-Fortich.

Referencias

- 1 Bauman ZM, Evans CH. Volvulus. Surg Clin N Am. 2018;98:973-93. <https://doi.org/10.1016/j.suc.2018.06.005>
- 2 Law GW, Lin D, Thomas R. Colonic phytobezoar as a rare cause of large bowel obstruction. BMJ Case Rep. 2015;2015:bcr2014208493. <https://doi.org/10.1136/bcr-2014-208493>
- 3 Perrot L, Fohlen A, Alves A, Lubrano J. Management of the colonic volvulus in 2016. J Visc Surg. 2016;153:183-92. <https://doi.org/10.1016/j.jvisurg.2016.03.006>
- 4 Pedraza-Ciro M, Ramos JG, Geney MC, Moreno MD, Santafe MR, Vega P, et al. Vólvulo del ciego, una entidad infrecuente como causa de abdomen agudo en embarazadas: Reporte de caso clínico y revisión de la literatura. Rev Colomb Cir. 2020;35:699-704. <https://doi.org/10.30944/20117582.471>