

PRESENTACIÓN DE CASO

Manejo conservador del hemopericardio por trauma: reporte de un caso

Conservative management of traumatic hemopericardium: Case report

Carlos Hernando Morales-Uribe¹ , Andrés López² , Sandra Milena Sepúlveda³ 

- 1 Médico, especialista en Cirugía general y Cirugía de Trauma y emergencias, magíster en Epidemiología Clínica, Clínica Las Américas; profesor titular, Cirugía general, Universidad de Antioquia, Medellín, Colombia.
- 2 Médico, especialista en Cirugía general, Medellín Colombia.
- 3 Médica, residente de Cirugía General, Universidad de Antioquia, Medellín Colombia.

Resumen

Introducción. El trauma cardíaco penetrante es una patología con alta mortalidad, que alcanza hasta el 94 % en el ámbito prehospitalario y el 58 % en el intrahospitalario. El algoritmo internacional para los pacientes que ingresan con herida precordial, hemodinámicamente estables, es la realización de un FAST subxifoideo o una ventana pericárdica, según la disponibilidad del centro, y de ser positivo se procede con una toracotomía o esternotomía.

Métodos. Se hizo una búsqueda bibliográfica en las bases de datos Medline, Pubmed, Science Direct y UpToDate, usando las palabras claves: “taponamiento cardíaco”, “herida precordial” y “manejo no operatorio”. Se tomaron los datos de la historia clínica y las imágenes, previa autorización del paciente.

Caso clínico. Paciente masculino ingresó con herida en área precordial, estable hemodinámicamente, sin signos de sangrado activo, con FAST subxifoidea “dudosa”. Se procedió a realizar ventana pericárdica, la cual fue positiva para hemopericardio de 150 ml; se evacuaron los coágulos del saco pericárdico, se introdujo sonda Nelaton 10 Fr para lavado con solución salina 500 ml, hasta obtener retorno de líquido claro. Frente al cese del sangrado y estabilidad del paciente se decidió optar por un manejo conservador, sin toracotomía.

Conclusiones. No todos los casos de hemopericardio traumático por herida por arma cortopunzante requieren toracotomía. El manejo conservador con ventana pericárdica, drenaje de hemopericardio más lavado y dren es una opción en aquellos pacientes que se encuentran estables hemodinámicamente y no se evidencia sangrado activo posterior al drenaje del hemopericardio.

Palabras claves: pericardio; derrame pericárdico; heridas y traumatismos; técnicas y procedimientos diagnósticos; técnicas de ventana pericárdica; tratamiento conservador.

Fecha de recibido: 23/11/2021 - Fecha de aceptación: 14/02/2022 - Publicación en línea: 04/10/2022

Correspondencia: Sandra Milena Sepúlveda, Carrera 39B # 40A - 37, Medellín, Colombia. Teléfono: 3134547698. Dirección electrónica: sandra.sepulveda@udea.edu.co

Citar como: Morales-Uribe CH, López A, Sepúlveda SM. Manejo conservador del hemopericardio por trauma: reporte de un caso. Rev Colomb Cir. 2023;38:195-200. <https://doi.org/10.30944/20117582.1977>

Este es un artículo de acceso abierto bajo una Licencia Creative Commons - BY-NC-ND <https://creativecommons.org/licenses/by-nc-nd/4.0/deed.es>

Abstract

Introduction. Penetrating cardiac trauma is a pathology with high mortality, reaching up to 94% in the prehospital and 58% in the hospital settings. The international algorithm for patients who are admitted to the hospital with a precordial wound and who are hemodynamically stable is to perform a subxiphoid FAST echo or a pericardial window according to the availability of the center and, if positive, proceed to perform thoracotomy or sternotomy.

Methods. A literature search was made in the Medline, Pubmed, ScienceDirect, and UpToDate biomedical databases, using the keywords “cardiac tamponade”, “precordial wound” and “non-operative management”. The data was taken from the clinical history, the images and the surgical procedure.

Clinical case. Male patient who was admitted to the emergency room due to a wound in the precordial area, hemodynamically stable without signs of active bleeding, with subxiphoid FAST that is reported as “doubtful”. We proceeded to perform a pericardial window which is positive for 150 ml hemopericardium, evacuation of clots from the pericardial sac, inserted a 10 Fr Nelaton catheter and washed with 500 ml saline solution until the return of clear fluid was obtained. In view of the cessation of bleeding and the stability of the patient, it was decided to opt for a conservative management and not to perform a thoracotomy.

Conclusions. Not all cases of traumatic hemopericardium from a sharp injury require thoracotomy. Conservative management with pericardial window drainage of the hemopericardium plus lavage and drain is an option in those patients who are hemodynamically stable and there is no evidence of active bleeding after drainage of the hemopericardium.

Keywords: pericardium; pericardial effusion; wounds and injuries; diagnostic techniques and procedures; pericardial window techniques; conservative treatment.

Introducción

Los pacientes con trauma cardíaco penetrante continúan siendo un reto para el personal de urgencias dada su alta mortalidad, que alcanza hasta el 94 % en el ámbito prehospitalario y el 17-58 % en aquellos pacientes que logran arribar a un centro de salud con signos de vida¹. Es un tipo de traumatismo relativamente frecuente en nuestro medio, como se publicó en un estudio realizado en el Hospital Universitario San Vicente Fundación en la ciudad de Medellín, Colombia, donde entre los años 1997 y 1999 se presentaron 204 pacientes con herida de corazón, con una mortalidad global del 10,3 %. Entre los factores asociados a mayor mortalidad se encontraron heridas por arma de fuego, heridas con compromiso de dos o más cámaras y dos o más heridas cardíacas².

El algoritmo diagnóstico en pacientes con trauma penetrante de tórax y sospecha de lesión cardíaca, con estabilidad hemodinámica, recomienda realizar una FAST (*Focused Abdominal Sonography for Trauma*), que puede alcanzar una

sensibilidad del 100 % y una especificidad del 96,9 % para detectar hemopericardio³. Los pacientes con FAST positiva deben someterse a una esternotomía o toracotomía para exploración cardíaca, según el caso, mientras que a los pacientes con resultados dudosos o inconclusos se les debe realizar una evaluación diagnóstica adicional, entre las que se incluye la ventana pericárdica^{4,5}. Los pacientes con una FAST negativa y sin presencia de hemotórax o neumotórax pueden ser dados de alta.

En los pacientes que presentan estabilidad hemodinámica al ingreso a centros de trauma se puede hacer un diagnóstico más detallado y un manejo menos invasivo⁶. Varios estudios en los últimos años han demostrado que el manejo conservador de pacientes con hemopericardio traumático puede ser seguro y exitoso en casos seleccionados⁶⁻⁹. El cambio hacia el manejo conservador en pacientes estables hemodinámicamente con hemopericardio traumático se basa en la alta morbilidad que conlleva la realización

de una esternotomía, la alta probabilidad en este grupo de pacientes de que no se presente herida cardíaca o que esta sea tangencial y la no evidencia de sangrado activo cuando son llevados a esternotomía.

El objetivo de este artículo fue presentar el caso de un paciente con trauma de tórax penetrante, con presencia de hemopericardio, que se manejó de forma conservadora.

Caso clínico

Paciente masculino de 38 años, sin antecedentes patológicos de importancia, quien arriba al servicio de urgencias del hospital San Vicente Fundación de la ciudad de Medellín, Colombia, por sufrir herida penetrante por arma cortopunzante en área precordial (cuarto espacio intercostal con línea paraesternal izquierda) (Figura 1). Al ingreso lo encuentran estable hemodinámicamente, sin signos de sangrado activo, y se procedió a realizar una FAST subxifoidea la cual fue reportada como “dudosa”.

Ante esto se practicó ventana pericárdica, la cual fue positiva para hemopericardio de aproximadamente 150 ml; se evacuaron coágulos del saco pericárdico, se introdujo una sonda Nelaton

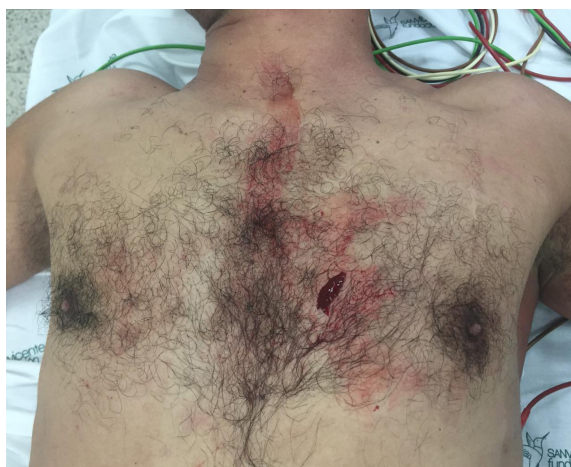

Figura 1. Herida penetrante en área precordial.

10 Fr (Figura 2A) para lavado con solución salina (500 ml) hasta obtener retorno de líquido claro (Figura 2B). Frente al cese del sangrado y la estabilidad del paciente se decidió optar por un manejo conservador y la no realización de toracotomía. Se concluyó el procedimiento con pericardiografía con Vicryl® 3-0, dejando sonda en saco pericárdico a manera de dren. Se trasladó el paciente a la unidad de cuidados intensivos (UCI).

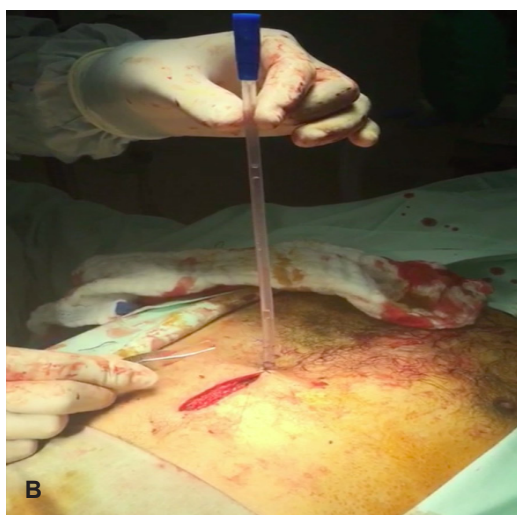
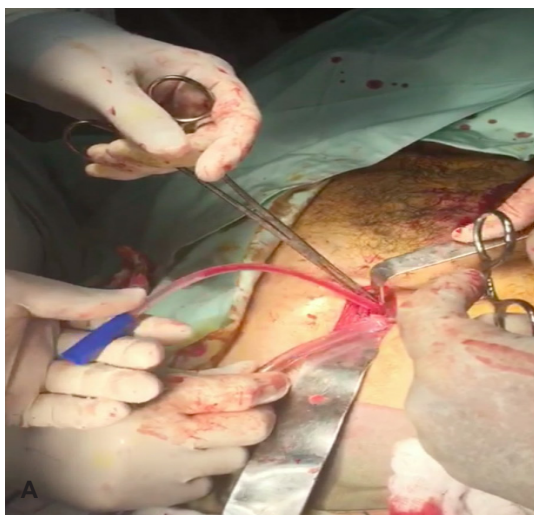


Figura 2. A) Sonda Nelaton 10 Fr dentro de saco pericárdico, con salida de material hemático. B) Retorno de líquido claro posterior a lavado con 500 ml de solución salina. Fotografías tomadas durante cirugía, que se publican previo consentimiento del paciente.

En el primer día posoperatorio se obtuvieron aproximadamente 400 ml de líquido francamente hemático, sin embargo, dada la estabilidad hemodinámica se decidió continuar con manejo conservador. Se realizó radiografía de tórax portátil que no mostró hemo neumotórax. Durante el segundo y tercer día, el drenaje por la sonda fue claro, por lo que se retiró y se trasladó al servicio de hospitalización. Al tercer día de estancia hospitalaria se realizó ecocardiografía transtorácica de control, que reportó trombo intracavitario de 1,5 cm en ventrículo derecho, por lo que se inició anticoagulación. En manejo conjunto con Cardiología clínica se decidió realizar una cardi resonancia, la cual fue completamente normal, descartando la presencia de trombo intracavitario. El paciente no presentó complicaciones adicionales y fue dado de alta a los 10 días de estancia hospitalaria.

Discusión

El hospital San Vicente Fundación de la ciudad de Medellín, Colombia, es un centro de referencia de trauma en Colombia, por lo que es usual el manejo de los pacientes con traumatismos cardiacos. En un estudio realizado entre septiembre de 1991 y febrero de 1996 se reportaron 776 heridas penetrantes a corazón¹⁰, y Duque y colaboradores documentaron, entre los años de 1990 a 1994, 1022 toracotomías para el manejo de heridas cardiacas penetrantes¹¹. La mortalidad global en nuestra institución para estos pacientes es del 10,3 %², significativamente menor al compararla con algunas series mundiales, donde alcanza valores entre el 17-58 %¹.

El manejo usual de los pacientes con heridas precordiales en quienes se documenta hemopericardio por medio de FAST o ventana pericárdica es la realización de una toracotomía o esternotomía, según la ubicación de la lesión. Sin embargo, en muchas ocasiones, cuando estos pacientes eran llevados a exploración cardiaca, no se documentaba sangrado activo y se consideraban las heridas como grado I-III según la clasificación de la *American Association for the Surgery of Trauma* (AAST). En Suráfrica, Navsaria y Nicol⁹ en 2005 publicaron una serie de pacientes llevados a toracotomía por heridas penetrantes a corazón, donde encontraron

que el 71,5 % presentaban una herida con clasificación menor de III y ninguno tenía sangrado activo. Un estudio más reciente⁸ señaló que el 38 % de los pacientes donde se confirmó la presencia de hemopericardio por ventana pericárdica no presentaron una herida susceptible a reparación quirúrgica en la esternotomía.

Mediante esternotomía o toracotomía se puede practicar un examen cardiaco completo, pero estos procedimientos se han relacionado con un alto nivel de morbilidad y con complicaciones, que involucran no solo la piel y el tejido celular subcutáneo, sino también el hueso, entre las que se destacan la inestabilidad mecánica y la infección asociada al procedimiento¹². Pese a que la incidencia de las complicaciones es baja (2,5 % para infección y 0,75 % para inestabilidad del tórax con necesidad de intervención quirúrgica), se han asociado a una estancia hospitalaria prolongada, mayores costos durante la hospitalización, e inclusive, aumento en la morbilidad y mortalidad de los pacientes^{13,14}.

Con estas consideraciones, se ha virado hacia el manejo conservador en los pacientes que presentan hemopericardio secundario a trauma penetrante cardiaco y se encuentran estables hemodinámicamente. En 1995, Nagy y colaboradores¹⁵ presentaron 121 pacientes quienes ingresaron con herida penetrante ubicada en la región precordial e inmediatamente se les realizó una ecocardiografía en el servicio de urgencias; aquellos pacientes en los cuales se evidenció hemopericardio o este era dudoso, se llevaron a ventana pericárdica, si se encontraba sangre al entrar al pericardio, se irrigaba con solución salina, y si el sangrado no cesaba se realizaba esternotomía. El protocolo resulto en 25 % de los pacientes tratados con drenaje pericárdico y observación.

En el mismo estudio de Navsaria y Nicol⁹, de un total de 14 pacientes, 10 tuvieron una esternotomía que no fue terapéutica y 7 fueron manejados de forma exitosa con ventana pericárdica y drenaje solamente. En otro estudio⁷, los mismos autores mostraron que los pacientes estables hemodinámicamente, en los cuales se confirmaba la presencia de hemopericardio, presentaban desenlaces similares cuando se comparaba esternotomía con

ventana pericárdica y drenaje de hemopericardio, pero el segundo grupo tenía menor estancia en UCI y menor estancia hospitalaria en general.

En nuestro caso, dada la estabilidad hemodinámica del paciente y la no persistencia del sangrado posterior al lavado del saco pericárdico con solución salina, se optó por un manejo conservador. Al ser el primer caso tratado de esta forma en nuestra institución, se decidió dejar un dren para vigilancia de un posible resangrado, sin embargo, posteriormente no se modificó el manejo del paciente basados en la producción, sino en la estabilidad hemodinámica del paciente, por lo que para casos futuros este paso podría obviarse. El paciente fue observado en la UCI, con una estancia de 2 días, similar a lo reportado en la literatura^{6,7}. Se practicó un ecocardiograma transtorácico de control donde se documentó un trombo intracavitario que posteriormente se descartó con una cardi resonancia, por lo que no fue necesario iniciar anticoagulación al paciente.

En general, la estancia hospitalaria y los costos asociados a la atención del paciente fueron más elevados al comparar este caso con los pacientes que son manejados con esternotomía en nuestro hospital, quienes usualmente tienen una estancia hospitalaria entre 3-4 días, con altas tasas de sobrevida y baja morbilidad, debido a la nutrida experiencia con la que se cuenta en este centro de trauma.

No hay duda de que, en los pacientes en el contexto de trauma, con una FAST positiva para hemopericardio, que presenten inestabilidad hemodinámica deben ser llevados de forma inmediata a cirugía, para la realización de una esternotomía o toracotomía según el caso. Es en los pacientes estables hemodinámicamente donde se da la opción para el manejo conservador. Los estudios realizados hasta el momento son débiles y tienen varias limitaciones, entre los que se destacan pocos pacientes incluidos, criterios de selección no estandarizados para ser llevados a ventana pericárdica y lavado, protocolos no claros de seguimiento a largo plazo, además de varios interrogantes aún no resueltos, como el tiempo prudente de monitorización en UCI, cantidad de drenaje en la ventana pericárdica para llevar a esternotomía y frecuencia de sangrado

retardado, entre otras. Sin embargo, similar a lo ocurrido con las lesiones de órganos sólidos en abdomen, donde dada la alta frecuencia de laparotomías no terapéuticas, con el pasar de los años se protocolizó un manejo menos invasivo en casos seleccionados, creemos que con experiencias como la expuesta se abre una puerta al manejo conservador del hemopericardio traumático en pacientes seleccionados, que evite la morbilidad asociada a la esternotomía en pacientes que no la necesitan.

Conclusión

No todos los casos de hemopericardio traumático por herida por arma cortopunzante requieren toracotomía. El manejo conservador con ventana pericárdica, drenaje de hemopericardio, lavado y dren es una opción en aquellos pacientes que se encuentran estables hemodinámicamente y no se evidencia sangrado activo posterior al drenaje del hemopericardio.

Cumplimiento de normas éticas

Consentimiento informado: Se contó con el consentimiento informado por parte del paciente para la utilización de imágenes y datos de su historia clínica; además, se obtuvo el aval del Comité de Ética del hospital San Vicente Fundación en Medellín, para la publicación.

Conflictos de intereses: Los autores declararon que no tienen conflictos de intereses.

Fuentes de financiación: Recursos propios de los autores. La realización de este artículo no fue financiada por ninguna institución u organización.

Contribución de los autores

- Concepción y diseño del estudio: Carlos H. Morales-Uribe, Andrés López, Sandra Sepúlveda.
- Adquisición de datos: Carlos H. Morales-Uribe, Andrés López, Sandra Sepúlveda.
- Análisis e interpretación de datos: Carlos H. Morales-Uribe, Andrés López, Sandra Sepúlveda.
- Redacción del manuscrito: Carlos H. Morales-Uribe, Andrés López, Sandra Sepúlveda.
- Revisión crítica: Carlos H. Morales-Uribe, Andrés López, Sandra Sepúlveda.

Referencias

- 1 Pereira BMT, Nogueira VB, Calderan TRA, Villaça MP, Petrucci O, Fraga GP. Penetrating cardiac trauma: 20-y experience from a university teaching hospital. *J Surg Res.* 2013;183:792-7.
<https://doi.org/10.1016/j.jss.2013.02.015>
- 2 Villegas-Lanau MI, Morales-Uribe CH, Rosero-Cerón E, Benítez-España G, Cano-Restrepo F, Fernández IM, et al. Trauma cardíaco penetrante: factores pronósticos. *Rev Colomb Cir.* 2007;22:148-56.
- 3 Rozycki GS, Feliciano DV, Ochsner MG, Knudson MM, Hoyt DB, Davis F, et al. The role of ultrasound in patients with possible penetrating cardiac wounds: A prospective multicenter study. *J Trauma.* 1999;46:543-52.
<https://doi.org/10.1097/00005373-199904000-00002>
- 4 Bellister SA, Dennis BM, Guillaumondegui OD. Blunt and penetrating cardiac trauma. *Surg Clin North Am.* 2017;97:1065-76.
<https://doi.org/10.1016/j.suc.2017.06.012>
- 5 Saadia R, Levy RD, Degiannis E, Velmahos GC. Penetrating cardiac injuries: clinical classification and management strategy. *Br J Surg.* 1994;81:1572-5.
<https://doi.org/10.1002/bjs.1800811106>
- 6 Chestovich PJ, McNicoll CF, Fraser DR, Patel PP, Kuhls DA, Clark E, Fildes JJ. Selective use of pericardial window and drainage as sole treatment for hemopericardium from penetrating chest trauma. *Trauma Surg Acute Care Open.* 2018;3:e000187.
<https://doi.org/10.1136/tsaco-2018-000187>
- 7 Nicol AJ, Navsaria PH, Hommes M, Ball CG, Edu S, Kahn D. Sternotomy or drainage for a hemopericardium after penetrating trauma: A randomized controlled trial. *Ann Surg.* 2014;259:438-42.
<https://doi.org/10.1097/SLA.0b013e31829069a1>
- 8 Thorson CM, Namias N, Van Haren RM, Guarch GA, Ginzburg E, Salerno TA, et al. Does hemopericardium after chest trauma mandate sternotomy? *J Trauma Acute Care Surg.* 2012;72:1518-25.
<https://doi.org/10.1097/TA.0b013e318254306e>
- 9 Navsaria PH, Nicol AJ. Haemopericardium in stable patients after penetrating injury: is subxiphoid pericardial window and drainage enough? A prospective study. *Injury.* 2005;36:745-50.
<https://doi.org/10.1016/j.injury.2004.08.005>
- 10 Morales CH, Salinas CM, Henao CA, Patiño PA, Muñoz CM. Thoracoscopic pericardial window and penetrating cardiac trauma. *J Trauma.* 1997;42:273-5.
<https://doi.org/10.1097/00005373-199702000-00015>
- 11 Duque HA, Flórez LE, Moreno A, Jurado H, Jaramillo CJ, Restrepo MC. Penetrating cardiac trauma: Follow-up study including electrocardiography, echocardiography, and functional test. *World J Surg.* 1999;23:1254-7.
<https://doi.org/10.1007/s002689900658>
- 12 Rupperecht L, Schmid C. Deep sternal wound complications: An overview of old and new therapeutic options. *Open J Cardiovasc Surg.* 2013;6:9-19.
<https://doi.org/10.4137/OJCS.S11199>
- 13 Borger MA, Rao V, Weisel RD, Ivanov J, Cohen G, Scully HE, David TE. Deep sternal wound infection: risk factors and outcomes. *Ann Thorac Surg.* 1998;65:1050-6.
[https://doi.org/10.1016/s0003-4975\(98\)00063-0](https://doi.org/10.1016/s0003-4975(98)00063-0)
- 14 Stähle E, Tammelin A, Bergström R, Hambreus A, Nyström SO, Hansson HE. Sternal wound complications--incidence, microbiology and risk factors. *Eur J Cardiothorac Surg.* 1997;11:1146-53.
[https://doi.org/10.1016/s1010-7940\(97\)01210-4](https://doi.org/10.1016/s1010-7940(97)01210-4)
- 15 Nagy KK, Lohmann C, Kim DO, Barrett J. Role of echocardiography in the diagnosis of occult penetrating cardiac injury. *J Trauma.* 1995;38:859-62.
<https://doi.org/10.1097/00005373-199506000-00004>